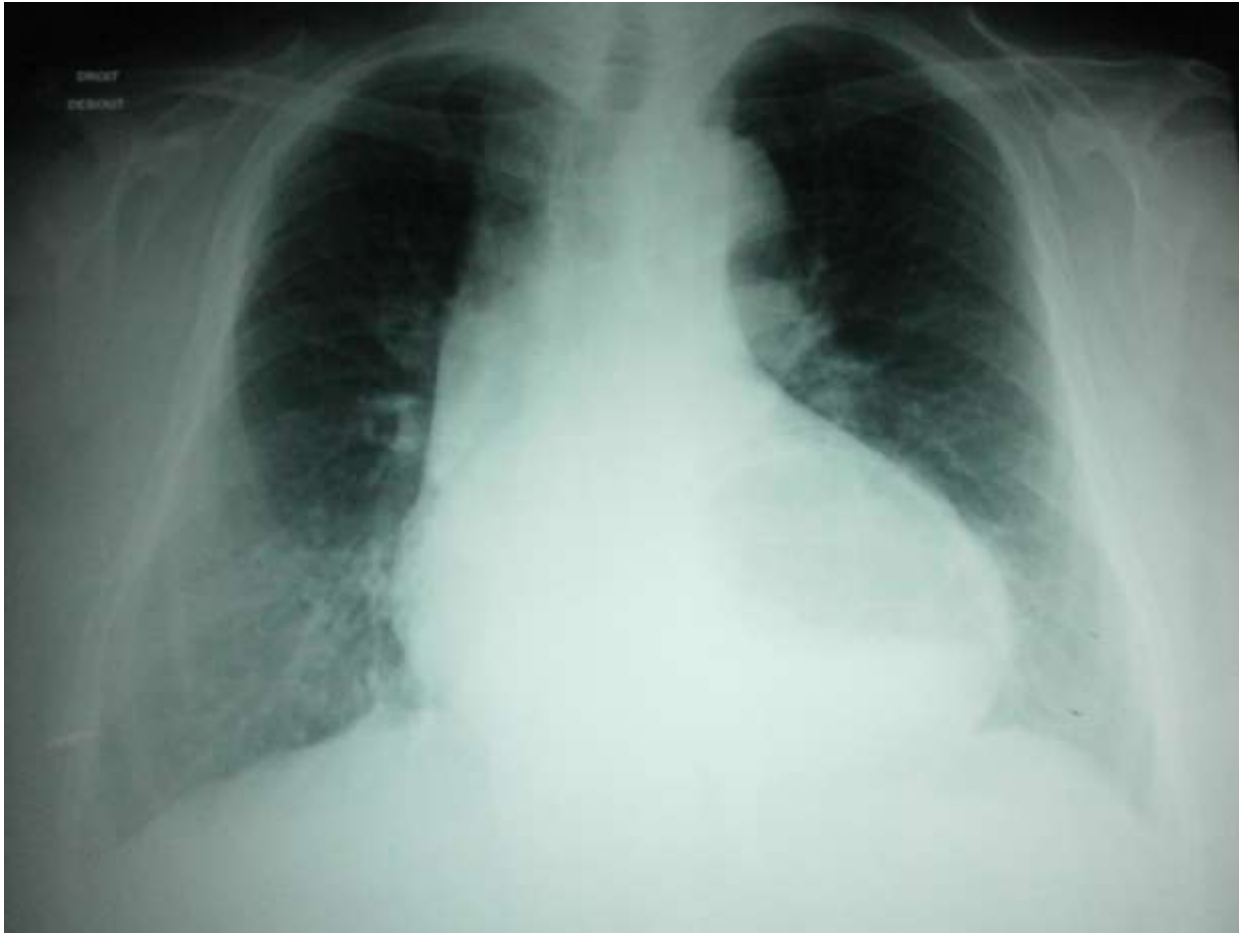


Mme Mariem R.. 58 ANS m' a consultée le 18/1/13

RHINITE CHRONIQUE ..Depuis 2 MOIS SIFFLEMENT..DYSPHAGIE AUX SOLIDE



TOGD:Grosse hernie par glissement avec reflux gastro-oesophagien spontané et reproductibles au cours de l'examen remontant au déla de la carène jusq'au 1/3 supèrieur de l'oesophage

